



## Casos Clínicos

# Torsión omental simulando apendicitis aguda

## Reporte de un caso y revisión de la literatura

### Omental torsion mimicking acute appendicitis

#### Case report and literature review

Fátima Manrique-Sila<sup>1</sup>, Angel F. Vera-Portilla<sup>1</sup>, Daniela Velásquez-Farfán<sup>1</sup>,  
George Manrique-Sila<sup>2</sup>, Walter Vera-Portilla<sup>2</sup>

#### Resumen

La torsión del epiplón mayor (TE) es una causa rara de dolor abdominal agudo, con síntomas inespecíficos que imitan frecuentemente a la apendicitis aguda. Presentamos el caso de una mujer de 44 años con cuadro compatible de apendicitis aguda. Fue intervenida mediante laparoscopia, observándose epiplón mayor adherido a pared abdominal anterior, devitalizado, torcido sobre su propio eje, la cual fue resuelta con omentectomía laparoscópica y apendicectomía complementaria. La TE es potencialmente grave, que requiere tratamiento urgente. El estudio tomográfico es útil, pero la mayoría se diagnostican intraoperatoriamente. Por lo tanto, debe incluirse en el diagnóstico diferencial del abdomen agudo. El tratamiento definitivo es el quirúrgico, siendo de elección la omentectomía laparoscópica. Aunque existe un tratamiento conservador si se diagnostica previamente mediante radiología.

**Palabras clave:** Apendicitis, apendicitis aguda, epiplón, anomalía torsional, torsión mecánica.

#### Abstract

Torsion of the greater omentum (TE) is a rare cause of acute abdominal pain, with nonspecific symptoms that frequently mimic acute appendicitis. We present the case of a 44-year-old woman with symptoms compatible with acute appendicitis. She underwent laparoscopy, revealing the greater omentum adhered to the anterior wall of the abdomen, devitalized, twisted on its own axis, which was resolved with laparoscopic omentectomy and complementary appendectomy. ET is potentially serious, requiring urgent treatment. Tomographic study is useful, but most are diagnosed intraoperatively. Therefore, it should be included in the differential diagnosis of acute abdomen. The definitive treatment is surgical, with laparoscopic omentectomy being the choice. Although there is conservative treatment if it is previously diagnosed through radiology.

**Keywords:** Appendicitis, acute Appendicitis, omentum, torsion abnormality, mechanical torsion.

#### Introducción

La torsión del epiplón mayor (TE) o ligamento gastrocólico<sup>(1)</sup>, es una causa rara de dolor abdominal agudo<sup>(2,3)</sup>, siendo el 1,1 % de los casos de dolor abdominal<sup>(1,4,5)</sup>. Ocurre en 0.0016-0.37%(<0.4%) de la población<sup>(4,6-11)</sup>. Conocerla es importante para el cirujano, porque imita las causas comunes del abdomen quirúrgico<sup>(2,4,12,13)</sup> (Tabla 1). La mayoría como un cuadro de apendicitis aguda<sup>(2,7,10)</sup> (AA), cuya probabilidad contra un caso de AA es de 4:1000; y se diagnostica en el 0.05-0.1% de

laparotomías por AA<sup>(8)</sup>. Además, el diagnóstico preoperatorio de la enfermedad omental en ausencia de afectación intestinal o de órganos sólidos es un desafío, y requiere un alto índice de sospecha<sup>(12)</sup>, por lo que rara vez se diagnostica antes de la operación<sup>(2)</sup>.

La TE es una afección en la que un pedículo del delantal omental se tuerce sobre su eje mayor hasta tal punto que su vascularidad se ve comprometida<sup>(2,13,15)</sup>. No se ha establecido la patogénesis de la TE, pudiendo tener factores predisponentes

<sup>1</sup>Médico Especialista en Cirugía General, Hospital Edmundo Escomel, Arequipa, Perú. <sup>2</sup>Médico Especialista en Cirugía General, Hospital Regional Honorio Delgado, Arequipa, Perú. **FZMS**; ID ORCID: 0009-0006-8899-5867. **AFVP**; ID ORCID: 00-0002-4128-8990. **DFVF**; ORCID: 0009-0000-6395-6606. **GCMS**; ID ORCID: 0000-0001-7660-6701, **WVP**; ID ORCID: 000-0003-3578-5218.

Tabla 1  
Diagnóstico diferencial de la torción omental

<b>Adultos</b>	Apendicitis aguda
	Colecistitis aguda
	Úlcera gastroduodenal perforada
	Diverticulitis cecal
	Obstrucción intestinal
<b>Mujeres</b>	Síndrome de Fitz -Hugh - Curtis
	Salpingitis aguda
	Embarazo ectópico
	Torsión quiste de ovario
	Hemorragia ovárica
	Endometriosis de pared abdominal
<b>Niños</b>	Diverticulitis de Meckel
	Torsión diverticular
	Linfadenitis mesentérica
	Ruptura esplénica
	Tumor retroperitoneal

(Tabla 2), como las malformaciones anatómicas y vasculares del epiplón<sup>(2,16)</sup>, y la obesidad<sup>(4,6,12,17)</sup>. Y factores desencadenantes (Tabla 2), que conducen a un aumento de la presión intraabdominal, hiperperistaltismo<sup>(2,4,10,16)</sup>, e incluso el embarazo<sup>(4)</sup>; los que provocarían el desplazamiento pasivo del epiplón<sup>(2)</sup>.

### Pueden ser de dos tipos primarias y secundarias<sup>(3,6,9)</sup>:

En la TE primaria (TEP) el segmento móvil y engrosado del epiplón gira alrededor de un punto fijo proximal en ausencia de cualquier patología intraabdominal<sup>(2,13)</sup>. Cualquiera puede verse afectado, pero es más frecuente entre 30-50<sup>(2,5,11,14)</sup> o 40-50<sup>(1,4,6,8)</sup> años, y varones(5:1)<sup>(1,2,4,6,8,14)</sup>. Probablemente debido al contenido de grasa relativamente mayor en el epiplón masculino<sup>(15)</sup>.

Su patogénesis no se ha establecido completamente<sup>(2)</sup> y su causa sigue siendo desconocida, sugiriendo múltiples factores predisponentes (Tabla 2) como la obesidad<sup>(2,16,18)</sup>, variantes anatómicas del epiplón<sup>(2,3)</sup> y vascularización anómala, que modifican el peso del epiplón<sup>(2,10)</sup>.

La TE secundaria (TES) es más común que la TEP, y se asocia con alguna patología preexistente<sup>(2-4,13)</sup>. Se relaciona con traumatismos externos, masas patológicas, patologías que conduzcan a adherencias<sup>(3,4,6)</sup>, o hernias (la más común)<sup>(2,11,13)</sup>, en especial hernias inguinales<sup>(1)</sup>, del lado derecho<sup>(1)</sup>, los cuales pueden sufrir dolores abdominales recurrentes<sup>(2)</sup> (Tabla 2). También, debido a focos inflamatorios, como casos de apendicitis o colecistitis leve o que remiten, en los que el foco

original desaparece, pero los cambios inducidos por contigüidad en el epiplón adyacente, persisten<sup>(2)</sup>.

### Reporte de caso

Presentamos el caso de una mujer de 44 años, con antecedente de colelitiasis, que un día antes de su ingreso presentó dolor abdominal intermitente, en hemiabdomen derecho, que posteriormente se localiza en fosa iliaca derecha (FID), con náuseas, sin vómitos, ni fiebre. A su ingreso por emergencia se encontró hemodinámicamente estable, e IMC 30Kg/m<sup>2</sup>. Al examen preferencial un abdomen distendido con dolor en FID y flanco derecho, signos de McBurney y Blumberg positivos, Murphy y Rovsing negativos. La analítica mostró leucocitos, hemoglobina, creatinina, perfil de coagulación y sedimento urinario dentro de parámetros normales, solo el resultado de glucosa ligeramente elevado en 142mg/dl (V.N.70-110). La ecografía abdominal informó colelitiasis y ausencia de líquido en cavidad abdominal.

Se indicó una laparoscopia diagnóstica con el diagnóstico presuntivo de AA; y se evidenció: en cuadrante superior derecho, el omento mayor adherido a pared abdominal anterior (PAA), rotado 3 veces sobre su propio eje, con segmento distal con signos de necrosis (Figura 1 y 2); y presencia de líquido libre serohemático +-100ml en fondo de saco de Douglas; además un apéndice cecal que impresionó ligeramente edematoso (congestivo). Por lo que se realizó la liberación de adherencias, omentectomía parcial con uso de dispositivo de energía bipolar, aspiración de líquido y apendicectomía a muñón libre, todo mediante laparoscopia. La paciente cursó con una evolución favorable, toleró dieta líquida a las 6 horas, y es dada de alta al tercer día, sin molestias, afebril, tolerando vía oral.

### Discusión

Las enfermedades omentales primarias que provocan dolor abdominal son raras<sup>(12)</sup>, pero potencialmente graves, que exigen atención inmediata<sup>(3)</sup>. De ellas, La TE es una patología rara<sup>(2)</sup> en la población adulta más joven<sup>(15)</sup>. Además, el infarto de epiplón es poco común debido a su rica vascularidad<sup>(12)</sup>, suministrada por arterias gastroepiploicas derecha e izquierda<sup>(10,13)</sup>.

La obesidad es un factor de riesgo importante<sup>(4,6,12,17,18)</sup>, presente en el 70% de pacientes<sup>(5)</sup>. Influye en la distribución anormal de la grasa en el epiplón, lo que genera mayor peso, y mayor riesgo de torsión<sup>(4)</sup>. Además, el lado derecho del epiplón, representado por la arteria gastroepiploica derecha, es la parte más frecuentemente afectada, probablemente debido a su mayor longitud y movilidad<sup>(1,6,10,12,13,15)</sup>; diferente del izquierdo, fijado por los ligamentos gastroesplénicos y esplenocólicos<sup>(10)</sup>.

La TE determina el giro del epiplón alrededor de un punto de pivote, generalmente en el sentido de las agujas del reloj<sup>(2,13)</sup>. La ingurgitación de las venas tortuosas, que se comprimen más fácilmente, puede comprometer el retorno



II. Secundaria

(a) Unipolar<sup>a</sup>

(b) Bipolar<sup>b</sup>

(más común)

1.- Quistes y tumores del omento

2.- Hernia interna (Hiato de Winslow, etc)

3.- Hernia externa

4.- Asociado a procesos patológicos intrabdominales

1.- Hernia externa hernia inguinal

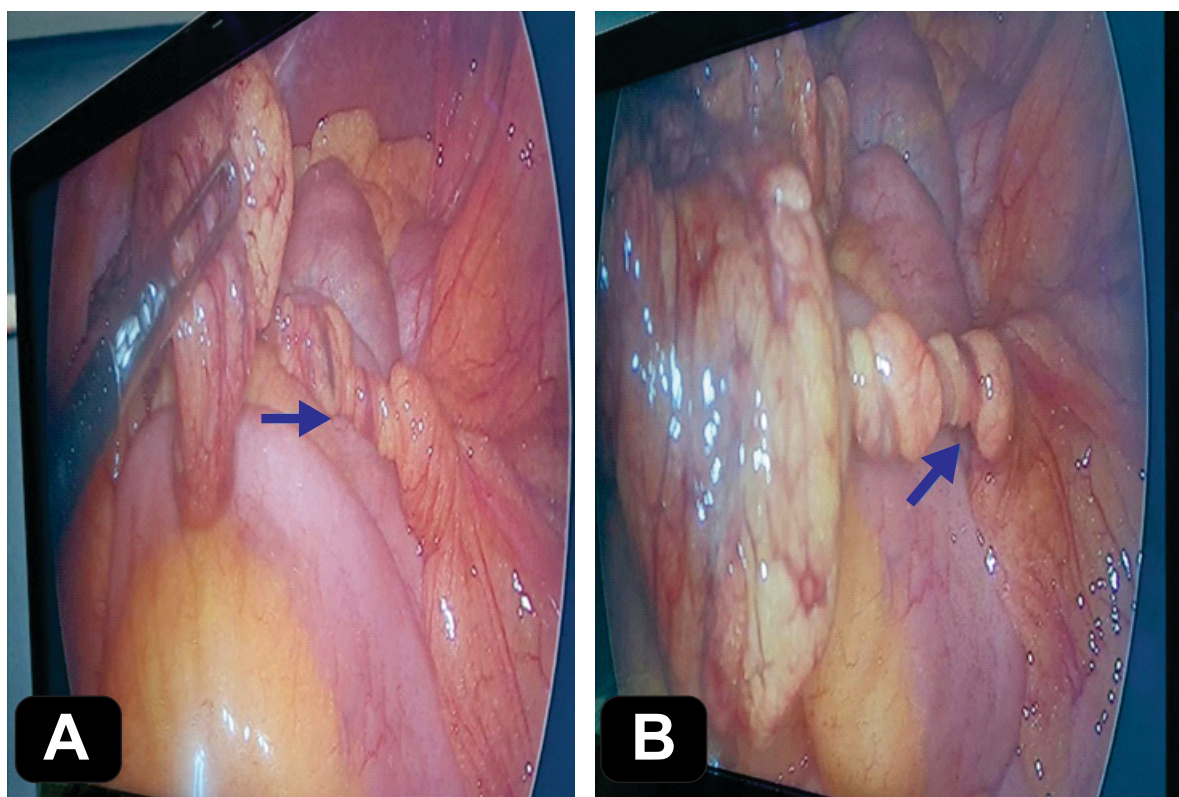
2.- Adherencias post operatorias

3.- Tumores causando fijación omental  
quistes y tumores abdominales

\*: **Clasificación de Adams 1973** Factores predisponentes y desencadenantes (6, 10, 16)

**a: Unipolar:** torsión del extremo/segmento libre móvil y, en el otro extremo un punto de fijación alrededor del cual ocurre la torsión (6, 13, 14)

**b: Bipolar:** ambos extremos son fijos la base fija y el otro extremo del epiplón adherido. Es más frecuente que las primarias (4, 8, 13, 14)

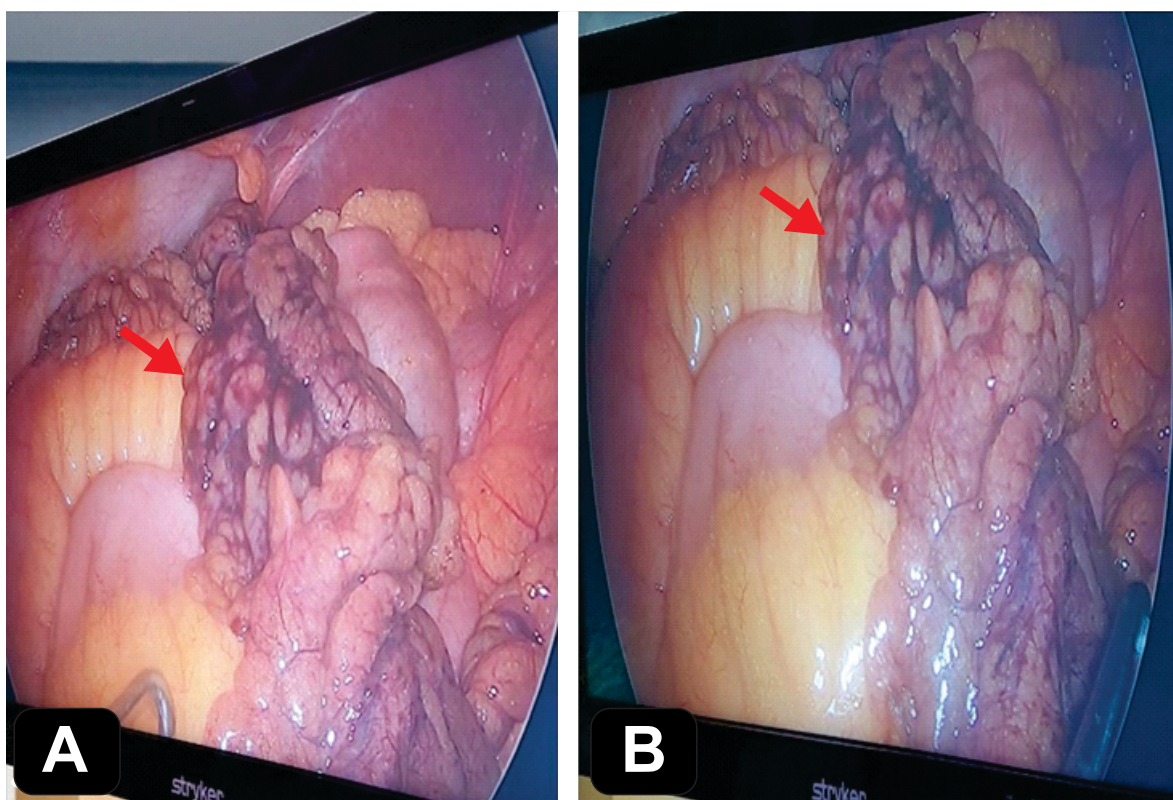


**Figura 1. Laparoscopia diagnóstica. A y B.** Torsión de epiplón sobre su propio eje y adherido a la pared abdominal anterior (flecha azul).

venoso, y el epiplón distal se congestiona y se vuelve edematoso. Puede recuperarse o continuar el proceso. Las extravasaciones hemorrágicas resultantes crean un líquido serosanguinolento característico dentro del epiplón mayor y en la cavidad peritoneal. A medida que la torsión progresa, provoca una oclusión arterial que conduce a un infarto hemorrágico agudo y, finalmente, a la necrosis<sup>(2,10,13)</sup>.

Clínicamente, la TEP y TES se presentan de manera similar<sup>(2,14)</sup>. Siendo un desafío diagnóstico en este grupo etéreo,

debido a los síntomas inespecíficos como dolor abdominal, en la FID (el más frecuente)<sup>(2,4,8,15)</sup> o en el lado derecho del abdomen<sup>(1,5,12,19)</sup>, de aparición repentina, constante, no irradiado y de intensidad creciente<sup>(2,4,14)</sup>; con hipersensibilidad en la zona afectada<sup>(5,6)</sup>. La mayoría se presentan con un episodio único de dolor abdominal, pero el dolor recurrente puede sugerir una TE<sup>(2,4,14)</sup>. El 50% presenta leucocitosis y febrícula (<38°C)<sup>(2,6,14)</sup>, puede haber aumento de la Proteína C Reactiva, e incluso hiperbilirrubinemia, probablemente debido a la hemólisis<sup>(10,16)</sup>. El 50-60% presenta distensión, hipersensibilidad, náuseas y



**Figura 2. Laparoscopia diagnóstica. A y B. Evidencia de tejido omental desvitalizado, con signos de necrosis, de +-10cm de longitud (Flecha roja).**

vómitos<sup>(6,8)</sup>. Aunque, el dolor abdominal en ausencia de síntomas gastrointestinales (náuseas, vómitos diarrea o estreñimiento), permite sospechar en TE, ya que la peristalsis intestinal no está alterada<sup>(4)</sup>. También, manifiestan menos malestar general<sup>(15)</sup> y temperatura  $<38.0^{\circ}\text{C}$ <sup>(16)</sup>, que los pacientes con AA.

Al examen, el 50-55% de los pacientes presentan una masa abdominal y peritonitis localizada<sup>(2,13,15)</sup>; o simular un plastrón<sup>(8)</sup>. Por todo ello, es difícil diferenciarlo de otros trastornos inflamatorios del lado derecho, como la AA (66%)<sup>(2,12)</sup> y la colecistitis aguda (22%)<sup>(2,14)</sup> (Tabla 1). Y muchas veces requiere quedar en observación, sin embargo, el cirujano no debe dejar progresar el cuadro más de 48h<sup>(7)</sup>. Adicionalmente, el signo de Carnett puede ser positivo (aumento del dolor abdominal mientras el paciente tensa los músculos abdominales levantando la cabeza y los hombros), en caso la TE esté adherida a la PAA<sup>(14)</sup>.

Nuestro caso trató de una mujer<sup>(9,10,14,20)</sup>, distinto a la mayoría de reportes; con antecedente de obesidad<sup>(15,18)</sup>. Ingresó con cuadro doloroso abdominal que simuló un cuadro apendicular<sup>(4,6-8,10,15,16,20)</sup>, pero sin leucocitosis<sup>(7,16,19,20)</sup>, ni tampoco hiperbilirrubinemia<sup>(16)</sup>.

La ecografía puede mostrar una masa compleja con mezcla de material sólido<sup>(2,14)</sup> hiperecogénico con bordes hipoeecogénicos, incompresible, con hipersensibilidad local,

que se adhiere a la PAA, de forma ovoide<sup>(4,6,10,15)</sup>; y líquido libre<sup>(2,4,6,10)</sup>. Sin embargo, este hallazgo puede no estar presente en todos los casos<sup>(12)</sup>. Pero, permite descartar otras patologías<sup>(12,13)</sup>.

La tomografía (TEM) de abdomen con contraste es de elección para diagnosticar el infarto de epiplón<sup>(12)</sup> y para excluir otras causas de abdomen agudo<sup>(17)</sup>. Muestra una masa ovoide, adherida a PAA<sup>(5,6,10)</sup>, en la región umbilical o anterolateral, o en el tercio medio del colon transversal<sup>(4)</sup>. Los signos clásicos de TE son confusos, pero el “Signo del torbellino” puede confirmar la TE, mostrando una masa turbia de grasa, con líneas concéntricas, con torsión de los vasos sanguíneos dentro del epiplón mayor, que giran alrededor de una línea vascular central<sup>(4,6)</sup>; y en caso de infarto, además, un halo periférico hiperdenso<sup>(17)</sup>. Sin embargo, este signo puede no estar presente en todos los casos, especialmente si la imagen no es perpendicular al plano de torsión<sup>(11)</sup>; y puede estar presente en malrotación del intestino delgado, vólvulo de sigmoides y torsión ovárica, aunque en diferentes ubicaciones del abdomen<sup>(11)</sup>. Por lo que la TEM es sensible para mostrar una masa omental pero no específica para hacer un diagnóstico de torsión<sup>(2)</sup>.

La ecografía y TEM son obligatorias como herramienta de diagnóstico preoperatorio, esto puede ayudar en el diagnóstico oportuno de la TEP<sup>(2,13)</sup>; aunque 0.6-4.8% (<5%) se diagnostican antes de la operación<sup>(4,5,9,18)</sup>. Y en casos

seleccionados, pueden evitar la cirugía y tratarse de manera conservadora<sup>(2,13,17)</sup>. Sin embargo, son ineficaces en el diagnóstico diferencial entre infarto de epiplón mayor y TE<sup>(2)</sup>. Por lo que, la herramienta diagnóstica y tratamiento de elección es la laparoscopia<sup>(2,8,13,15)</sup>. También ayuda a considerar la TE cuando los datos imagenológicos no son consistentes con AA, pero existe dolor abdominal intenso<sup>(9)</sup> o la apéndice, vesícula biliar y la cavidad pélvica son normales<sup>(2)</sup>. El líquido libre estéril, serosanguinolento, también es un hallazgo característico<sup>(2,6,15)</sup>. En nuestro caso, la ecografía fue negativa<sup>(7,20)</sup>, no mostró líquido libre<sup>(10)</sup>, ni periapendicular<sup>(4,6,12)</sup>, ni signos de AA<sup>(4)</sup>. Sin embargo, por la alta sospecha clínica de apendicitis, no se solicitó la TEM.

### El tratamiento de la TE incluye:

#### i) El tratamiento conservador:

Tradicionalmente, el infarto omental idiopático primario (IEP) se trataba mediante cirugía<sup>(12,18)</sup>. Pero a mayor número de casos diagnosticados mediante radiología, se planteó que es una enfermedad autolimitada y que puede recibir tratamiento médico<sup>(12,15)</sup>. Esto requiere un diagnóstico radiológico preciso<sup>(18)</sup>, y consiste en analgésicos orales, antiinflamatorios y antibióticos profilácticos<sup>(3,4,17)</sup>, con seguimiento clínico<sup>(18)</sup> y radiológico<sup>(14)</sup> del paciente. Los cuales mejoran clínicamente entre las 12-120 horas (la mayoría >3 días)<sup>(9)</sup>. Sin embargo, hasta el 25% reingresa por dolor recurrente o continuo<sup>(12)</sup>; todo ello incrementando la estancia hospitalaria<sup>(20)</sup>. También, predispone a la aparición de adherencias<sup>(4,10,14,17)</sup>; de abscesos omentales<sup>(4,10,14,17)</sup> (que pueden necesitar drenaje quirúrgico)<sup>(12,13)</sup>; o incluso omisión de una afección subyacente, que puede quedar enmascarada por los síntomas<sup>(3,17)</sup>. Solo en algunos casos, poco probables, la TE se puede resolver espontáneamente<sup>(3,8,20)</sup>.

#### ii) El tratamiento quirúrgico:

Considerado el tratamiento definitivo; sin embargo, el tratamiento farmacológico para el manejo del dolor es fundamental<sup>(3)</sup>. Consiste en la ligadura y resección de la porción del epiplón dañado ya sea por vía abierta o laparoscópica<sup>(6,7,10)</sup>, sin destorcer la porción involucrada, debido al riesgo de trombosis vascular y necrosis tardía<sup>(8)</sup>. En caso de TES se corrige la condición principal y se da un seguimiento

radiológico<sup>(6)</sup>. Actualmente, la omentectomía laparoscópica es el procedimiento de elección en caso de TE aguda<sup>(2,4,10,13,19)</sup>, ya que permite la exploración completa de la cavidad abdominal y las ventajas de la cirugía mínimamente invasiva<sup>(4,10,18,19)</sup>. Indicada en casos de fracaso del tratamiento médico<sup>(4,12,18)</sup>, como en casos de persistencia de dolor intenso a pesar de analgesia adecuada<sup>(9,17)</sup>, fiebre y elevación de marcadores inflamatorios<sup>(18)</sup>; o en los casos de cirugías por dificultad o duda diagnóstica<sup>(4,12,17)</sup>. Sin embargo, en caso la laparoscopia requiera un tiempo quirúrgico prolongado, puede ser útil como diagnóstico, y requerir la conversión a una pequeña incisión para realizar la omentectomía<sup>(2)</sup>. Aunque, en la mayoría de los casos, no es necesaria, ya que la extracción de la muestra resecada se puede lograr a través de los sitios del trócar<sup>(4,10)</sup>. Por otro lado, en caso de observar una apéndice sana, algunos autores no recomiendan la apendicectomía incidental<sup>(7,10)</sup>, debido al aumento de litigios o complicaciones<sup>(7)</sup>; o por su papel en la regulación inmune de la flora bacteriana y su relación con enfermedades como la enfermedad inflamatoria intestinal<sup>(10)</sup>. Otros mencionan realizarla para evitar problemas diagnósticos en el futuro<sup>(15)</sup>.

En nuestro caso la laparoscopia mostró la TE, adherido a la PAA<sup>(14,16)</sup>, y se resolvió mediante omentectomía parcial laparoscópica<sup>(6,7,9)</sup>. Además se observó líquido libre serohemático<sup>(10,12)</sup>, y se complementó con una apendicectomía<sup>(5,6,8,9,12,15,16,20)</sup>, sin necesidad de cirugía abierta<sup>(1,20)</sup> o conversión.

La TEP es una causa rara de dolor abdominal, potencialmente grave, que requiere intervención oportuna. De difícil diagnóstico preoperatorio, pudiendo imitar muchas patologías abdominales agudas, en especial la AA. Aunque la ausencia de síntomas gastrointestinales es una característica importante. La TEM es útil cuando muestra el "signo del remolino"; pero la mayoría se diagnostican intraoperatoriamente. Por lo tanto, debe incluirse en el diagnóstico diferencial del dolor abdominal del lado derecho, en pacientes adultos jóvenes, varones y obesos; sobre todo en pacientes cuya anamnesis y examen físico sean incompatibles con otras causas. También, debe considerarse la exploración del epiplón, frente a una laparoscopia negativa. El tratamiento definitivo es el quirúrgico, siendo de elección la omentectomía laparoscópica. Aunque existe un tratamiento conservador si se diagnostica preoperatoriamente.

### Referencias bibliográficas

- Barahona D, Covarrubias JP, Ahumada Ó. Whirl sign in omental torsion: apropos of a case. *Rev Chil Radiol.* 2023;29(2):79-82. doi: 10.24875/RCHRAD.23000004.
- Ghosh Y, Arora R. Omental torsion. *J Clin Diagnostic Res.* 2014;8(6):6-7. doi: 10.7860/JCDR/2014/9024.4479.
- Celi Yanongómez VN, Plazarte Michilena MM, Quinapaxi González MA, Guerrero Nejer KS. Abordaje Farmacológico y quirúrgico en la torsión omental. *Cienc Lat Rev.* 2024;8(1):426-435. doi: https://doi.org/10.37811/cl\_rem.v8i1.
- Carrillo LM, Marín-López J de J, Díaz-Barrera O, Olvera-Rodríguez JA, Gutiérrez-Gutiérrez LY, Herrera-Gutiérrez J. Omental torsion; an unusual case of acute abdomen. Case report. *Int J Surg Case Rep.* 2023;103:1-4. doi: 10.1016/j.ijscr.2023.107901.
- Ergenç M, Kivılcım Uprak T. Laparoscopic treatment of a rare causes of acute abdomen; primary omental torsion. *Laparosc Endosc Surg Sci.* 2021;28(2):125-127. doi: 10.14744/less.2021.82653.
- Zaleta-Cruz JL, Rojas-Méndez J, Garza-Serna U, González-Ruvalcaba R, Ortiz de Elguea-Lizarraga J,

- Flores-Villalba E. Torsión de epiplón. Reporte de caso. *Cir Cir*. 2017;85(1):49-53. doi: 10.1016/j.circir.2015.08.008.
7. Rodríguez González A, Segovia Lohse HR, Zparate Centurión D, Arzamendia M. Abdomen agudo por torsión de epiplón mayor simulando una apendicitis aguda. *An Fac Cienc Méd*. 2023;56(34):95-98. doi: http://dx.doi.org/10.18004/anales/2023.
8. Cruz Rodríguez J, González Hernández JA, Duarte Linares Y, Hechevarría Hernández O. Torsión primaria segmentaria del omento mayor?: una causa infrecuente de abdomen agudo quirúrgico. *Medicent Electrón*. 2023;27(1).
9. Yachi R, Fujiwara S, Akaishi R, Suzuki H, Hoshida T. Torsion of the Greater Omentum: A Mimicker of Acute Appendicitis. *Cureus*. 2023;15(4):1-4. doi: 10.7759/cureus.38165.
10. Mihețiu A, Sandu A, Bratu D, Mihețiu C. Laparoscopic Management of Primary Omental Torsion. *Case Rep Surg*. 2021;1-6. doi: 10.1155/2021/5536178.
11. Liu G, Patel M. A case of omental torsion and infarct diagnosed on computed tomography. *J Med Imaging Radiat Oncol*. 2020;65(2):219-221. doi: 10.1111/1754-9485.13129.
12. Gupta R, Farhat W, Ammar H, Azzaza M, Lagha S, Cheikh Y ben, et al. Idiopathic segmental infarction of the omentum mimicking acute appendicitis: A case report. *Int J Surg Case Rep*. 2019;60:66-68. doi: 10.1016/j.ijscr.2019.03.050.
13. Thayalan Dias SJ, Gobishangar S, Mary Sureska G, Vaishnavi T, Priyatharsan K, MaznetTheepan JM. Omental torsion - A mimicker of the acute appendicitis - A case report. *Int J Surg Case Rep*. 2023;112:108958. doi: https://doi.org/10.1016/j.ijscr.2023.
14. Sawada I, Gopal Dhoubhadel B, Kato K, Kawauchi N. Omental torsion: An uncommon cause of abdominal pain. *Int J Case Rep Images*. 2022;13:1-6. doi: 10.5348/101304z01is2022cr.
15. Saad E, Awadelkarim A, Agab M, Babkir A, Yeddi A. Omental Fat Torsion: A Rare Mimicker of a Common Condition. *J Investig Med High Impact Case Reports*. 2022;10:1-4. doi: 10.1177/23247096221076271.
16. Katagiri H, Honjo K, Nasu M, Fujisawa M, Kojima K. Omental Infarction due to Omental Torsion. *Case Rep Surg*. 2013;2013:1-3. doi: 10.1155/2013/373810.
17. Nached M, Nached Y, Al Awa A. Idiopathic Omental Infarction Presenting With Recurrent Abdominal Pain. *Cureus*. 2023;15(1):1-4. doi: 10.7759/cureus.33796.
18. Foula MS, Sharroufna M, Alshammasi ZH, Allothman OS, Almusailh BA, Hassan KA. Non-operative management of primary omental torsion, a case report and literature review. *Clin Case Reports*. 2021;9(7):1-8. doi: 10.1002/ccr3.4474.
19. Zhao C, Li S, Wen D. Atypical primary omental torsion: An uncommon case report. *Asian J Surg*. 2023;46(2):1067-1068. doi: 10.1016/j.asjsur.2022.07.119.
20. Al-Bader I, Al-Said Ali A, Al-Sharraf K, Behbehani A. Primary omental torsion: Two case reports. *Med Princ Pr*. 2007;16:158-160. doi: 10.1159/000098372.

**Contribución de autoría:** FMS, AFVP y DVF aportaron la idea de investigación, recolección de información, análisis estadístico, revisión, diseño, bibliografía, información bibliográfica, revisión del texto. GMS y WVP realizaron la revisión, diseño, bibliografía, información bibliográfica, revisión del texto.

**Conflicto de interés:** Los autores no tienen conflicto de interés con la publicación de este trabajo.

**Financiamiento:** Autofinanciado.

**Citar como:** Manrique-Sila F, Vera-Portilla AF, Velásquez-Farfán D, Manrique-Sila G, Vera-Portilla W. Torsión omental simulando apendicitis aguda. Reporte de un caso y revisión de la literatura. *Diagnóstico (Lima)*. 2024;63(2):188-194.

**DOI:** https://doi.org/10.33734/diagnostico.v63i3.536

**Autor Corresponsal:** Angel F. Vera-Portilla. Calle Gonzales Prada N° 218, Urb. 15 de Agosto, Paucarpatá, Arequipa.

**Correo electrónico:** angel.veraportilla218@gmail.com

**Tel:** 983-771139, 054 462245

# DIAGNÓSTICO

Revista Médica de la Fundación Instituto Hipólito Unanue

Invitamos a los interesados en publicar artículos a remitirlos, de acuerdo a nuestras Normas de Publicación que pueden ser revisadas en nuestra página web: [www.fihu.org.pe](http://www.fihu.org.pe) realizando los siguientes pasos:

Revista - Revista virtual - Autores - Normas para autores

CORREO ELECTRÓNICO:

[fihu-diagnostico@alafarpe.org.pe](mailto:fihu-diagnostico@alafarpe.org.pe)